



ARTEFAKTE  
DER  
HAUT

FRIEDRICH  
BREIER  
HAUTARZT  
WIEN

# CODEX MANESSE – PERGAMENT „FREMDE HAUT“



1300 – ZÜRICH – FAMILIE MANESSE –  
GR HEIDEBERGER LIEDERHANDSCHRIFT

# Themen

- ① Definition
- ① Historische Perspektive
- ① Klinische Bilder - Fallbeispiele
- ① Wundbeurteilung
- ① Therapiekonzepte

# DEFINITIONSVERSUCH

**Artefakte:**

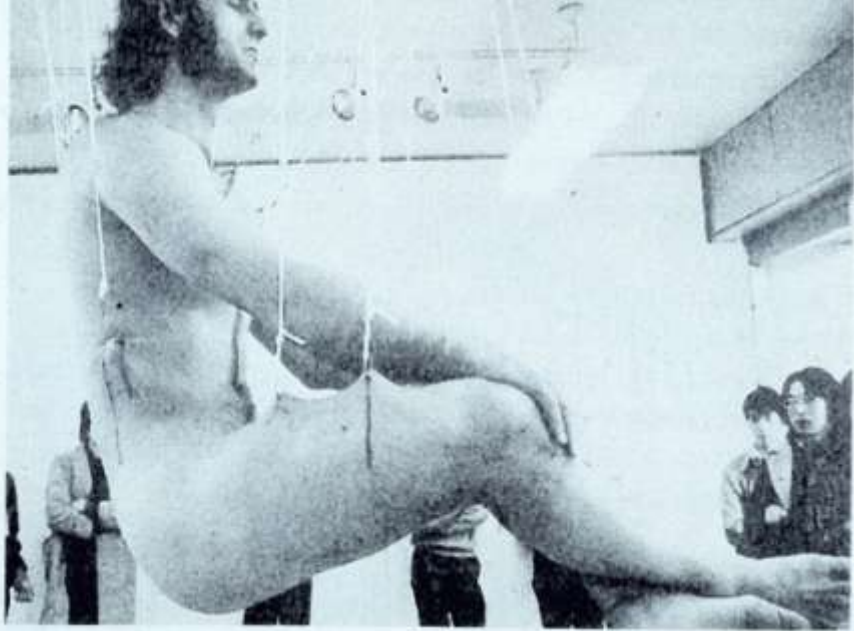
**Selbst-induzierte,  
(meist wüst aussehende) Läsionen.**

# SYNONYME

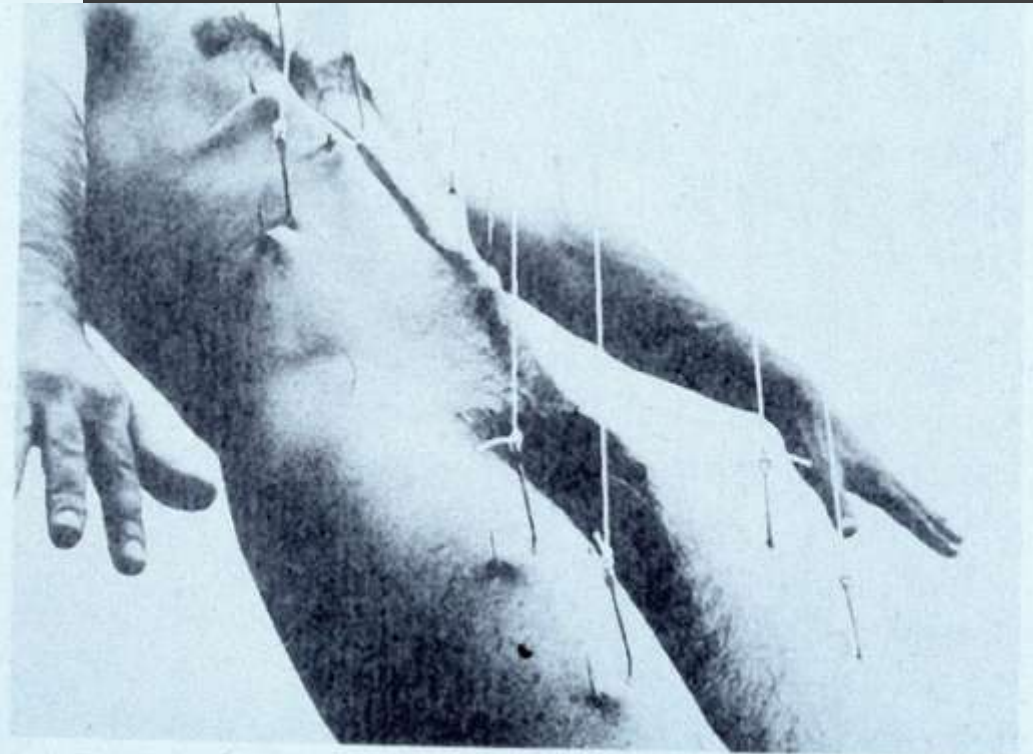
- **Dermatitis artefacta**
- **Ipsatio**
- **Pathomimie**
- **Selbstschädigung**

# Erstbeschreibungen

- ⦿ Erasmus Wilson 1875 - Artefakte
- ⦿ Richard Asher 1951 – Münchhausen Syndrom



# „ART“ Stelarc „Suspensions“



*Benthien C,  
Haut-Literaturgeschichte  
Rororo 2006*


Abb. 20: Stelarc: Tilted/Twisting (1974). [www.stelarc.com](http://www.stelarc.com)



# ARTIFIZIELLE NARBEN

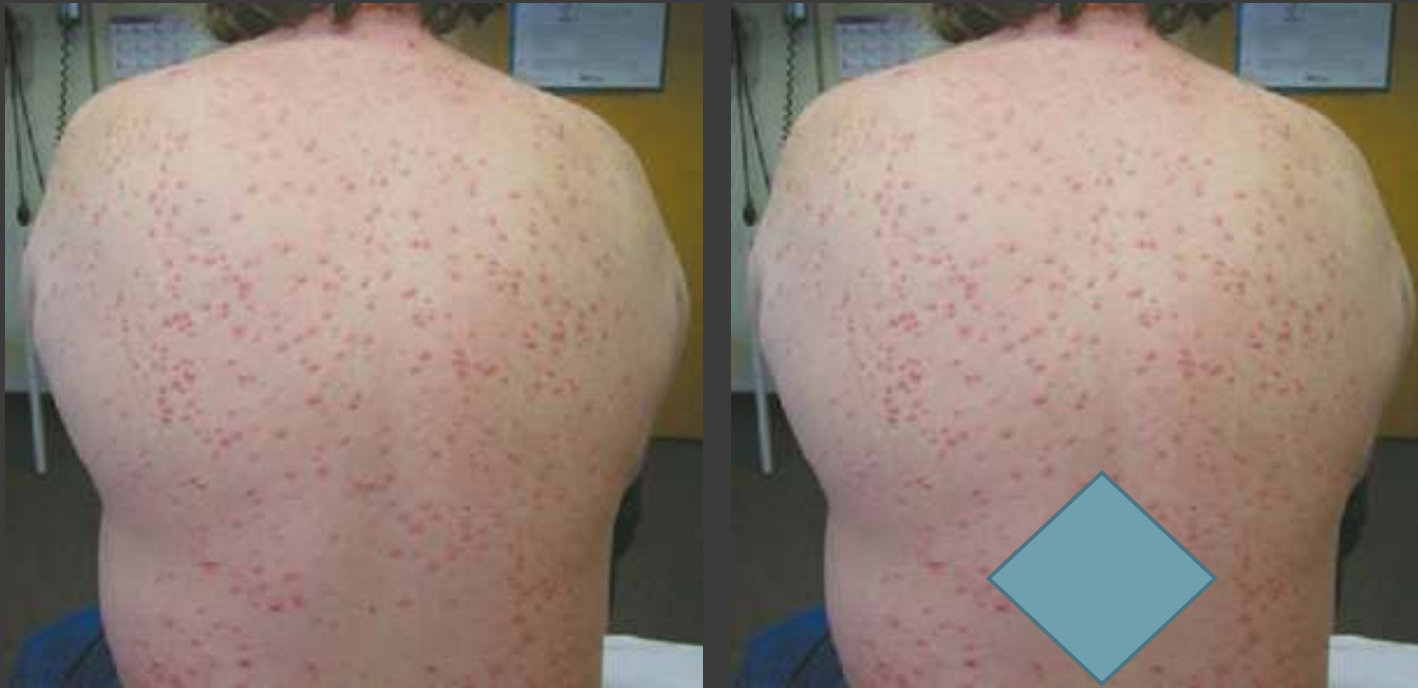

## ● AFRIKA





# KLINISCHE VERÄNDERUNGEN „FREIE RAUTE“



# Artefakte

- **Acne excoriee**
- **Artifizielles Extremitätenödem**
- **Cheilitis crustosa factitia – Artefakte**
- **Dermatozoenwahn**
- **Dermatologische Pathomimikrie**
- **Gardner-Diamond Syndrom**
- **Lesch-Nyhan-Syndrom**
- **Münchhausen Syndrom/ Münchhausen S. by PROXY**
- **Paronychie**
- **Prurigo nodularis**
- **Pseudo-Lesch-Nyhan Syndrom**
- **Sklerosierendes Lipogranulom**
- **Trichotillomanie**

# Artefakte

- **Acne excoriee**
- **Artifizielles Extremitätenödem**
- **Cheilitis crustosa factitia**
- **Dermatozoenwahn**
- **Dermatologische Pathomimikrie**
- **Gardner-Diamond Syndrom**
- **Lesch-Nyhan-Syndrom**
- **Münchhausen Syndrom/ Münchhausen S. by PROXY**
- **Paronychie**
- **Prurigo nodularis**
- **Pseudo-Lesch-Nyhan Syndrom**
- **Sklerosierendes Lipogranulom**
- **Trichotillomanie**

# ARTEFAKTE

- ① **Atopische Dermatitis ?  
„Artefaktkomponente“**
- ① **Verschlechterung vor Entlassung aus dem KH**
- ① **Bei Blutung: Relief des Juckreizes**

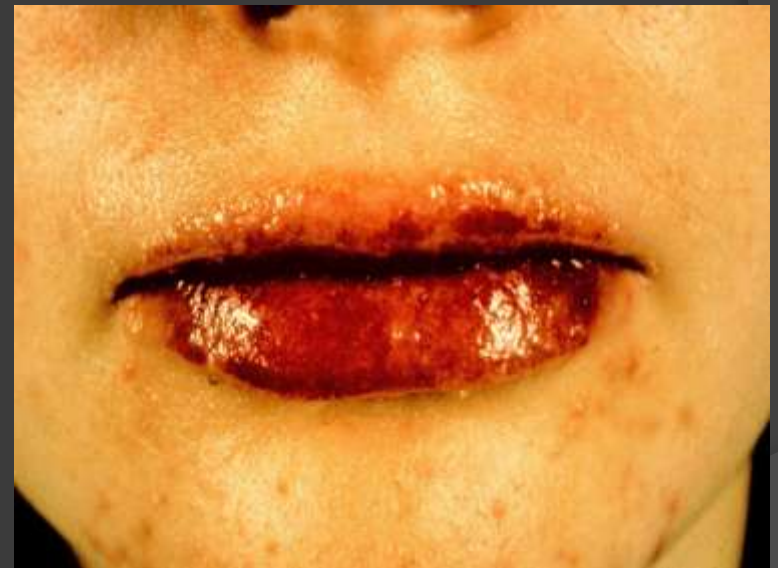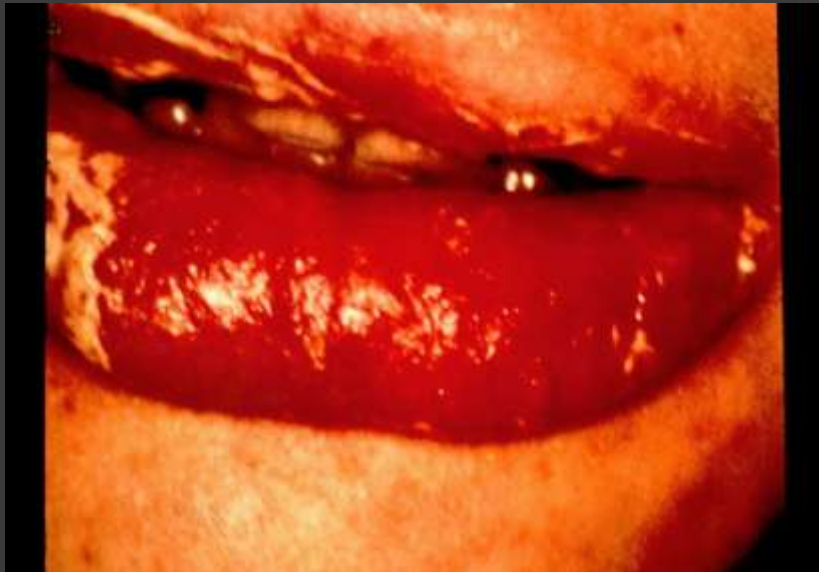# Abgrenzung: **PARAARTEFAKTE**

Bei Paraartefakten (ICD10: F63.8) liegt eine Störung der **Impulskontrolle** vor, das heißt es besteht ein Verlust der Kontrolle des Manipulierens an der Haut.

# CHEILITIS CRUSTOSA FACTITIA

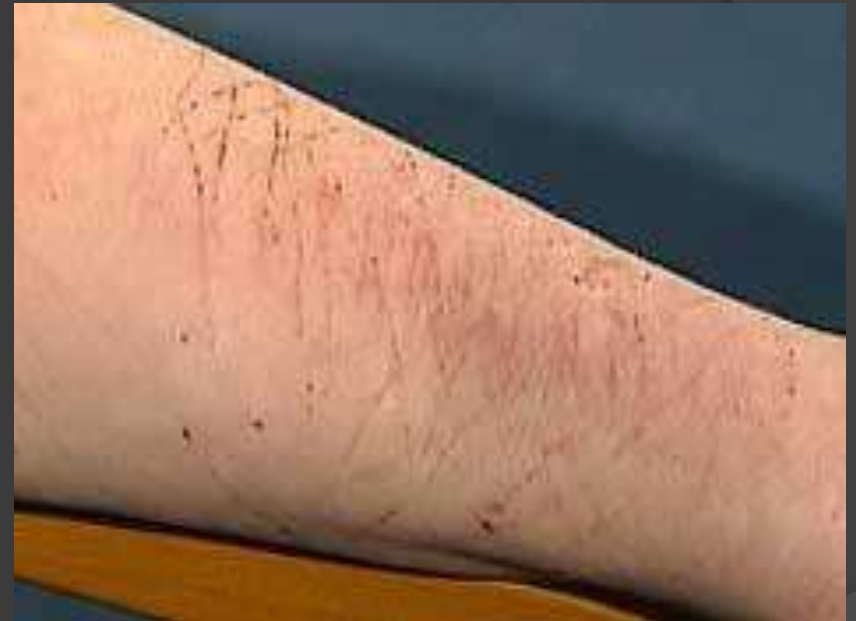(VOR)

(NACH TH INT)

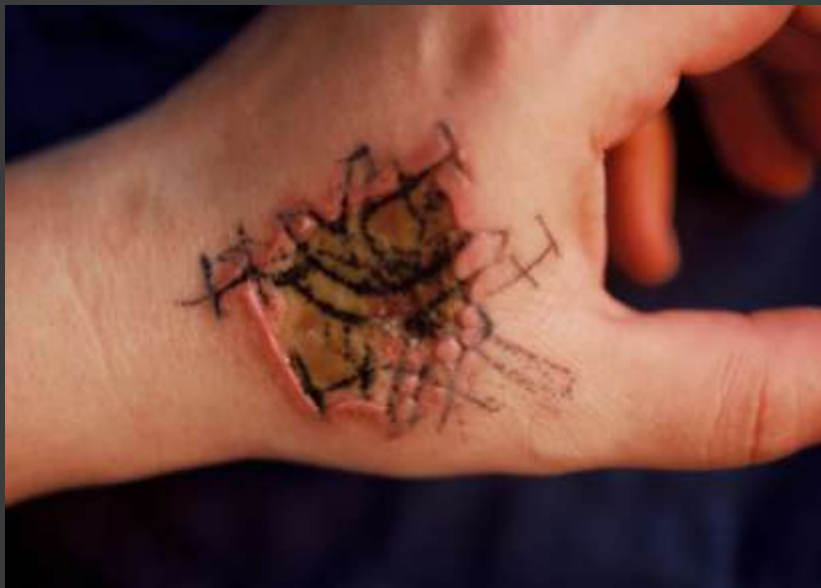



# SELBSTVERLETZUNG RITZEN

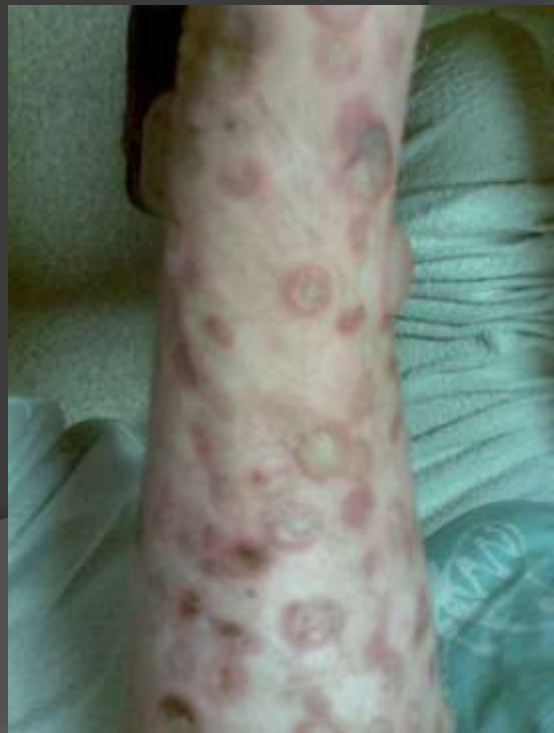
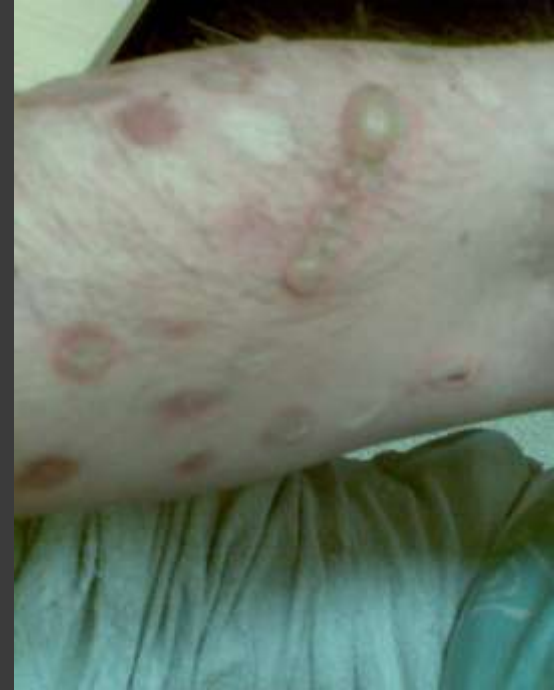
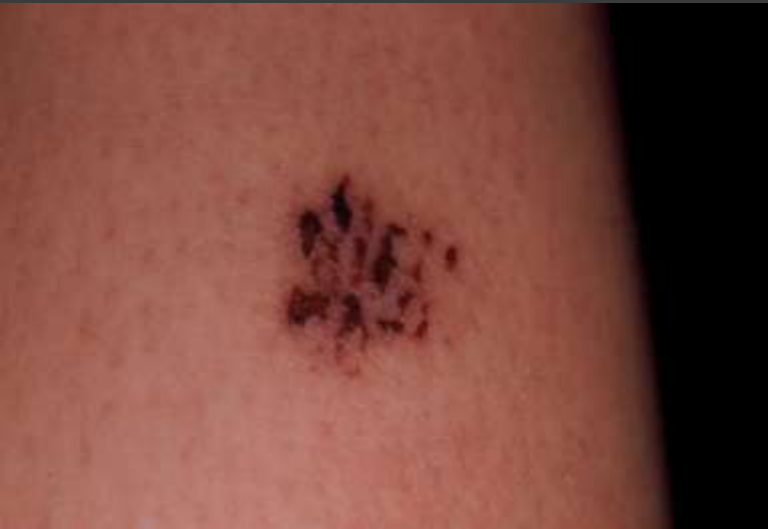# ESSIGSÄURE – “TATOOREMOVE”

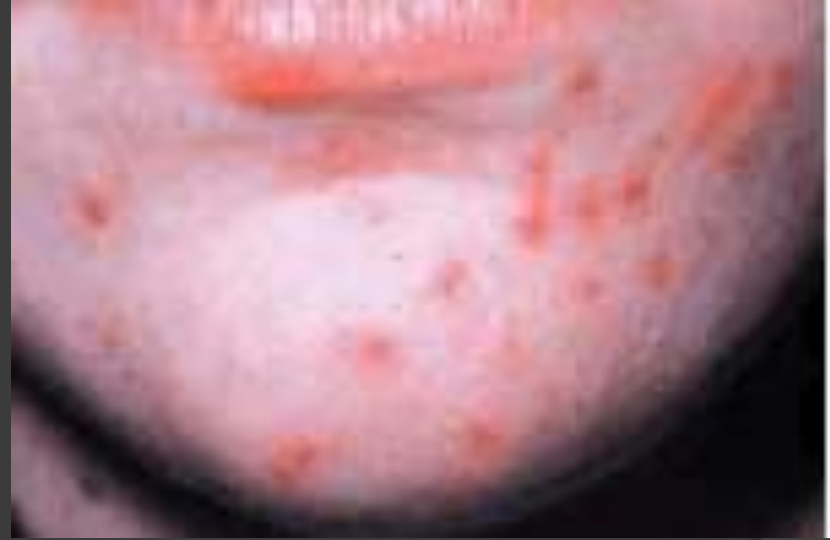

# ZIGARETTE

- ⊙ M, 34a →
- ⊙ Paranoide Schizophrenie
- ⊙ Selbstbestraf.
- ⊙ „Innere Stimme“



# ACNE EXCORIÉE



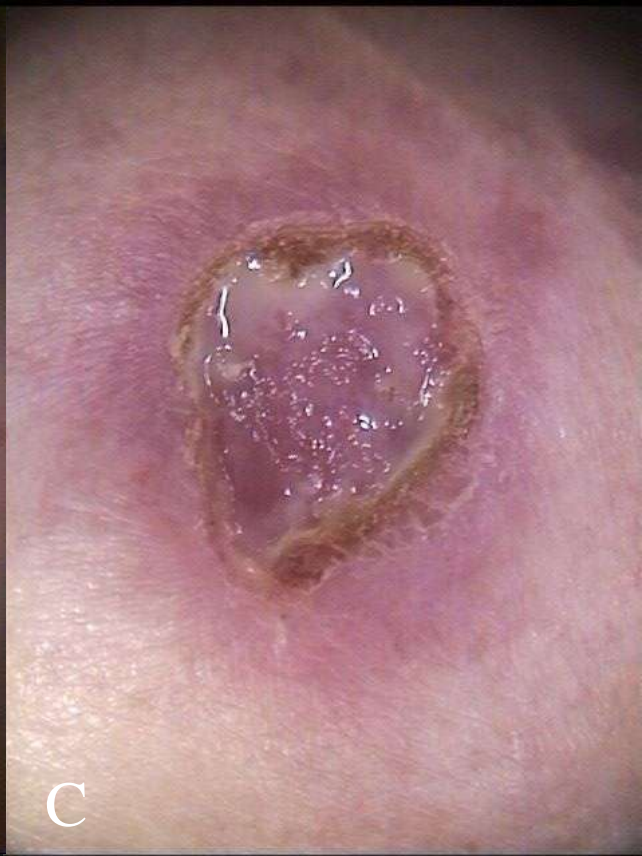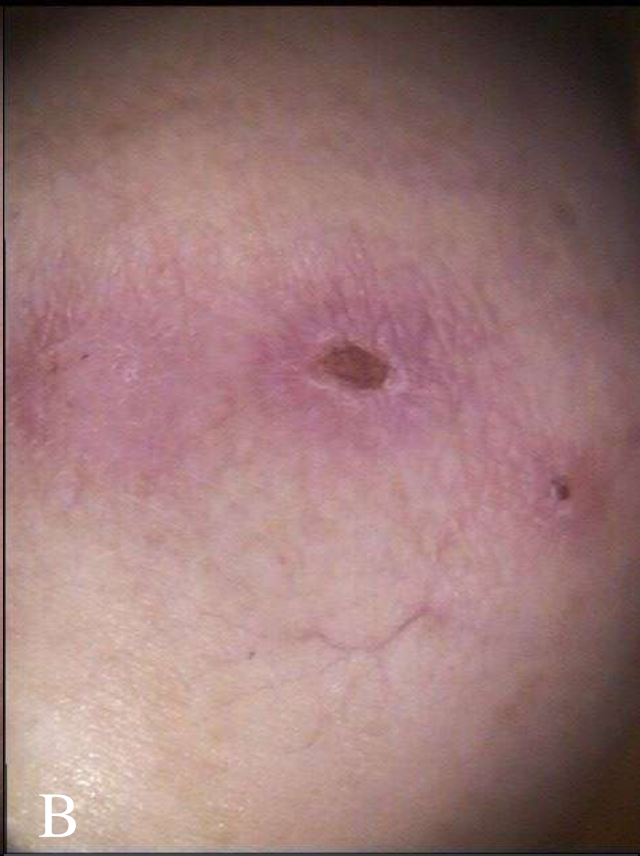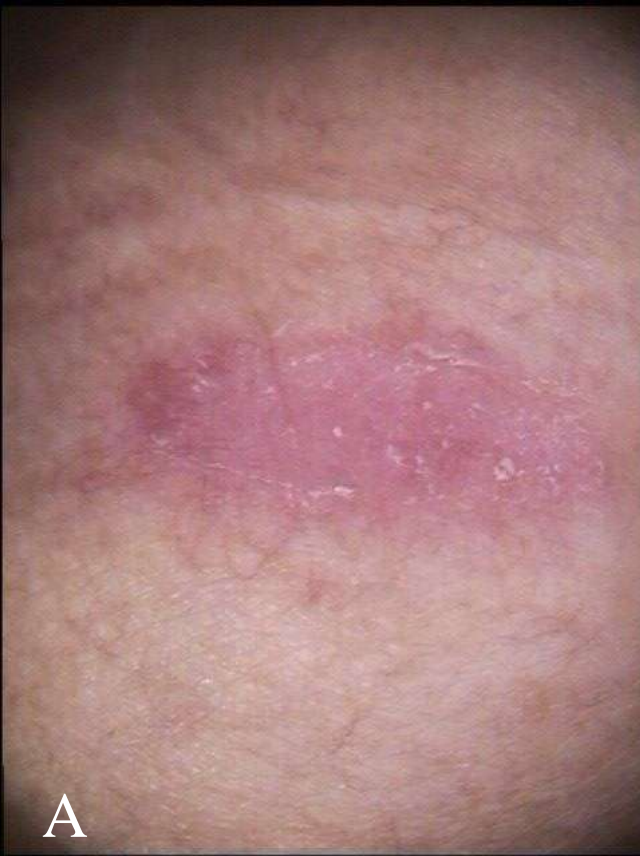- ⦿ **mechanische Manipulation**
- ⦿ **vermeintlich unreiner Haut**
- ⦿ **Fehlen von Komedonen**
- ⦿ **Exkorationen, entzündliche Papeln, hämorrhagische Krusten, persistierende livide Flecken und Narben**
- ⦿ **Therapie: Beratung – BAD HABIT vs. TIEFER LIEGENDE STÖRUNG**

# ARTEFAKTE: DERMATOZOENWAHN



- ⦿ Bringt „Tierchen“ mit – „MACHBOX SIGN“
- ⦿ Tierchen kommen aus der Haut
- ⦿ Andere Ursachen werden strikt abgelehnt



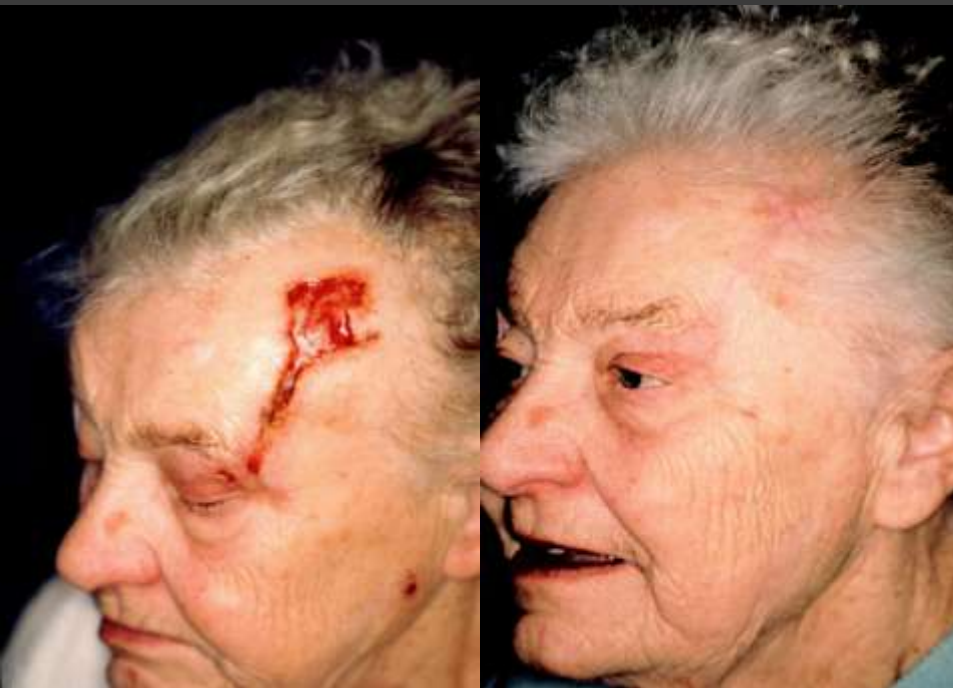

Patientin K.B., 91 Jahre.

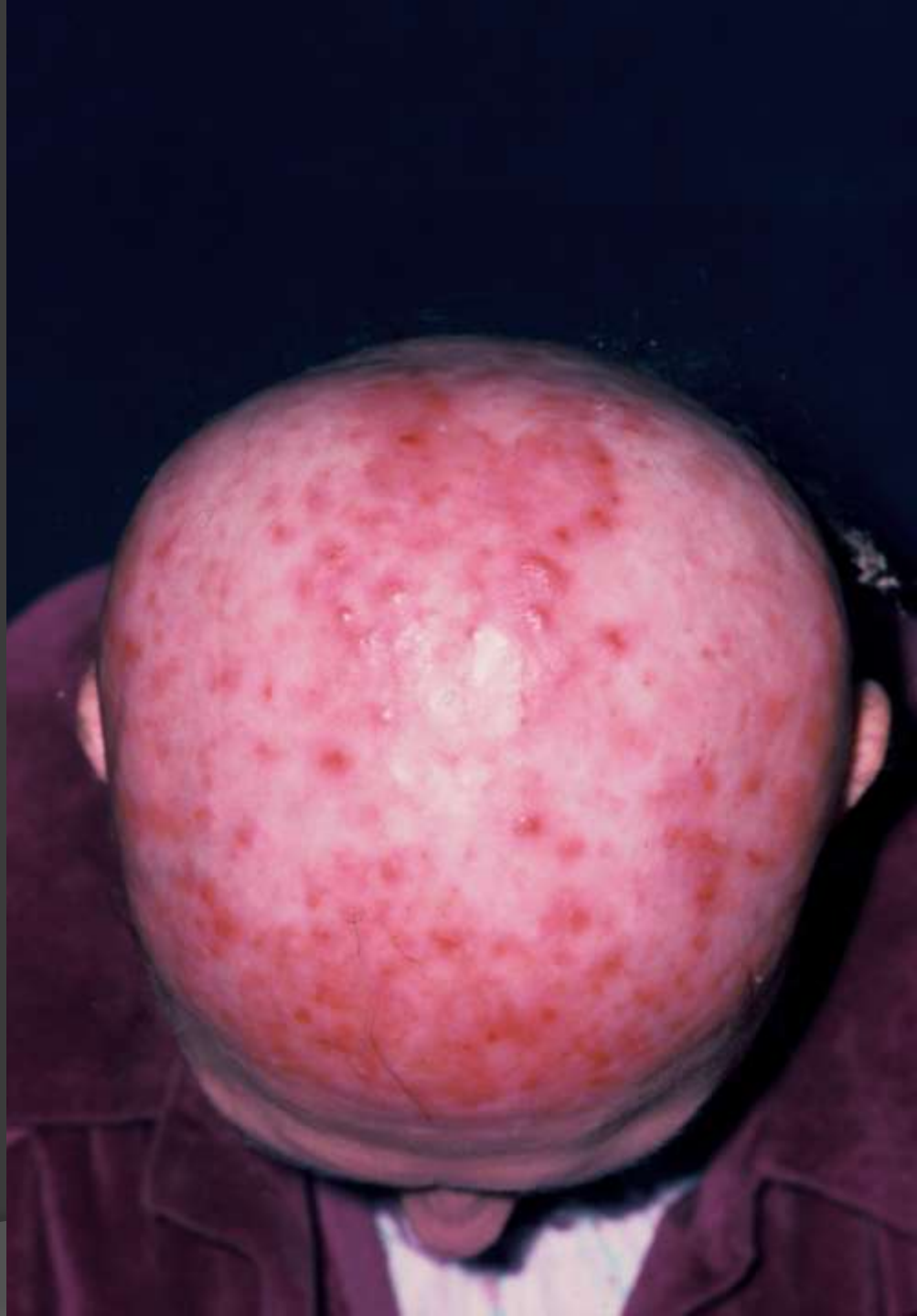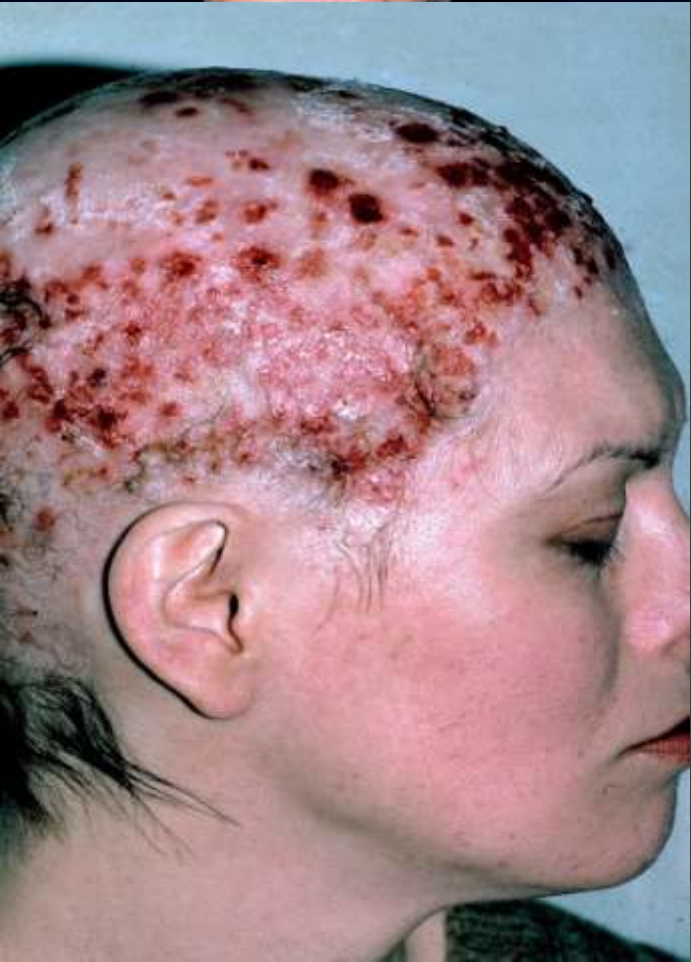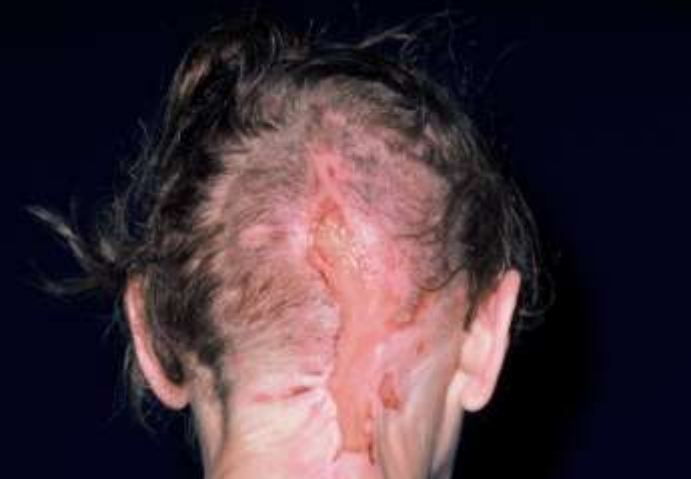Artefakte bei Zoonosenwahn (Schulterregion). Beginn strichförmiger Rötung (A), dann mit zentraler Kruste (B) und Ulzeration (C).

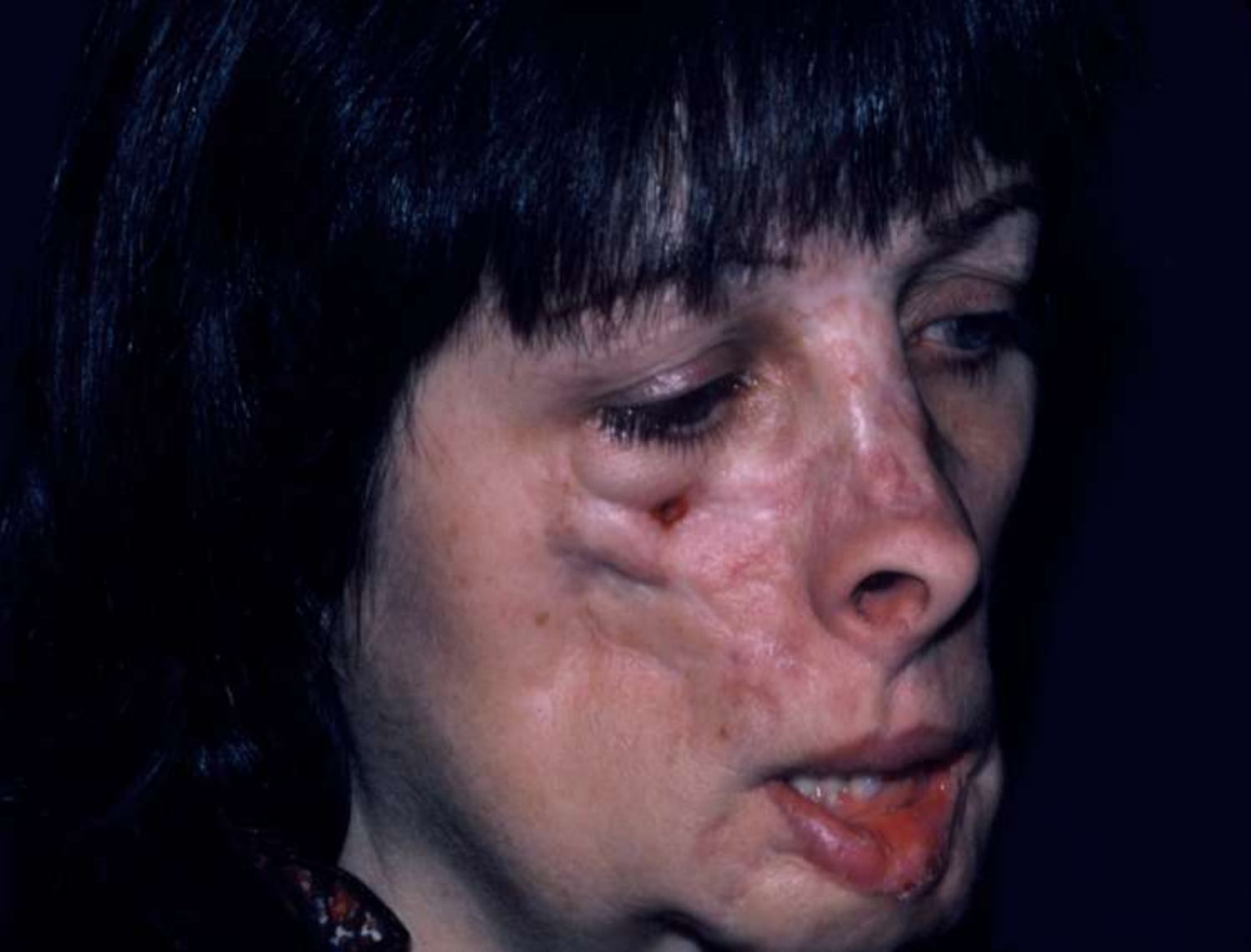

# ARTEFAKTE: GESICHT VOR VS. NACH THER.



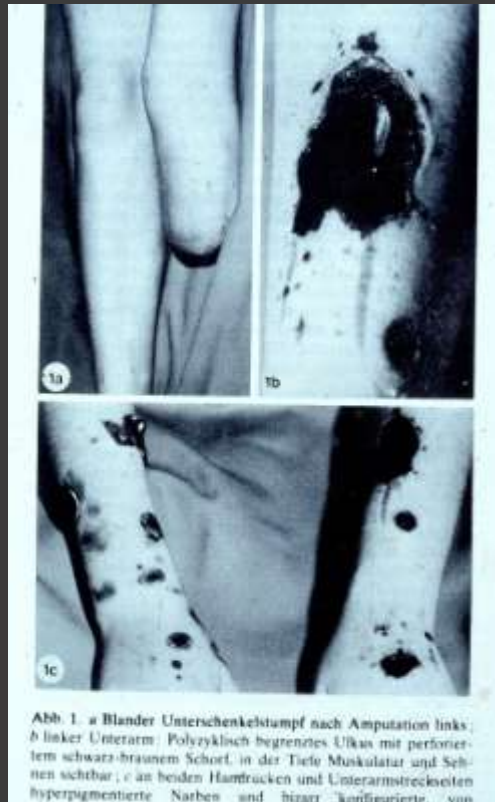
- ◉ Verlauf:
- ◉ Pflege d. Ehemannes
- ◉ zu Hause sein
- ◉ Durch Artefakt: Begründung
- ◉ Psychotherapie, Neuroleptika





GESICHT WEITER...

# UNGEWÖHNLICHE AUTOMUTILITATIONEN



- 16-jährige Schülerin
- „V.a. Vaskulitis“
- Abheilungstendenz:
- Neuerliche Läsionen
- Rötlich, gelbliche Läsionen
- Ulcera mit schwarzbraun, matschigem Rand
  
- Wien Klin Wochenschrift 1981



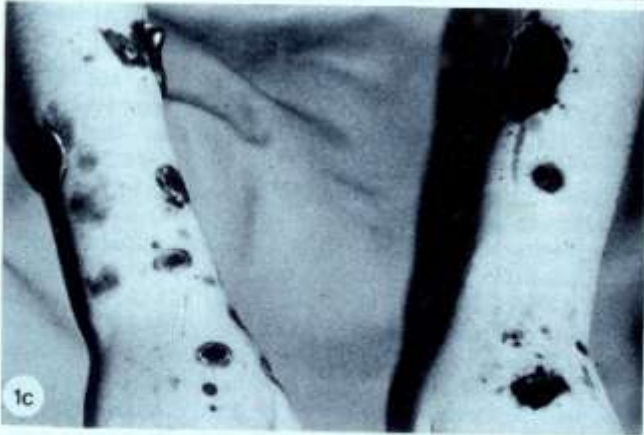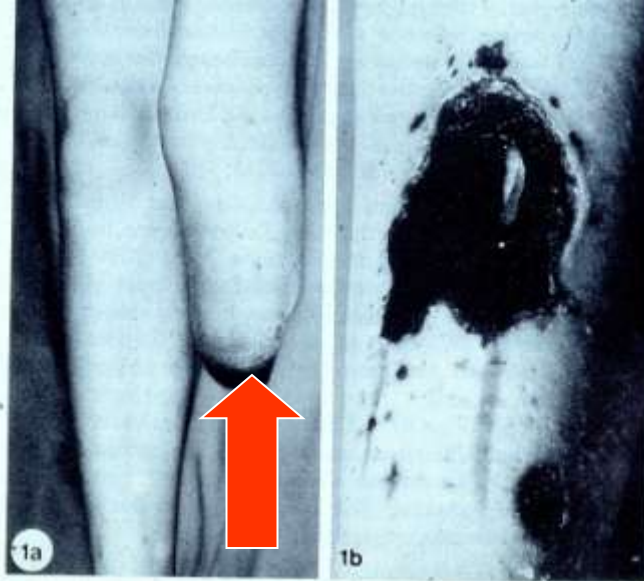


Abb. 1. a Blander Unterschenkelstumpf nach Amputation links; b linker Unterarm: Polyzyklisch begrenztes Ulkus mit perforiertem schwarz-braunem Schorf, in der Tiefe Muskulatur und Sehnen sichtbar; c an beiden Handrücken und Unterarmstreckseiten hyperpigmentierte Narben und bizarr konfigurierte, von

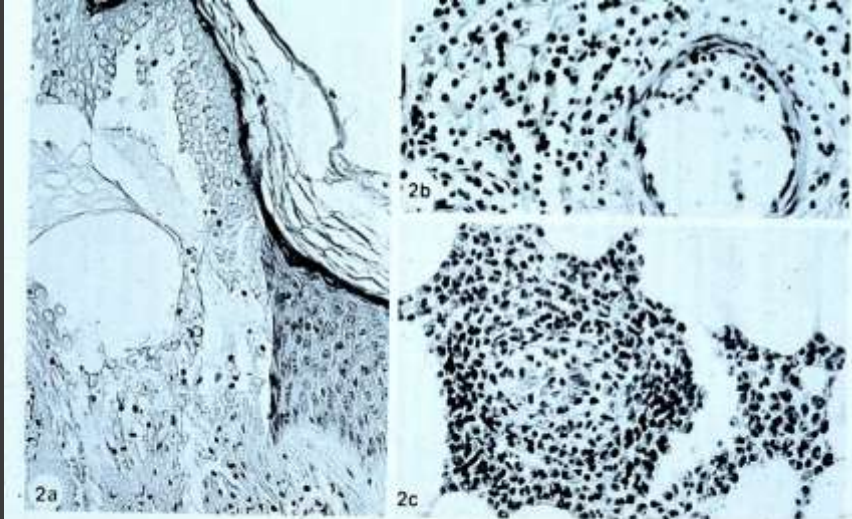
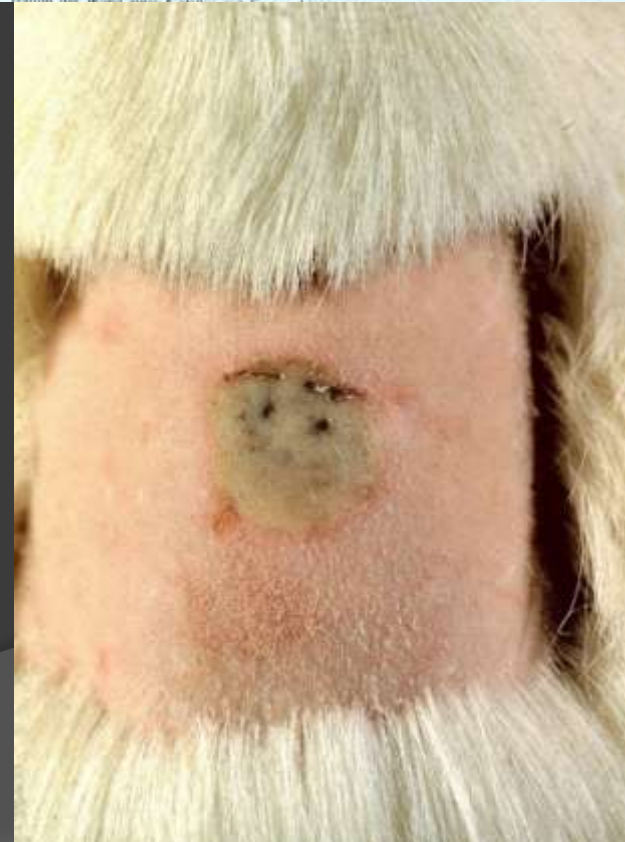

Abb. 2. a Randständige Biopsie einer 8 Stunden alten Läsion am rechten Knie: Scharfe Abgrenzung der normalen gegenüber der pathologisch veränderten Haut; blasse Abhebung der Epidermis mit pseudoakantholytischen Zellen, Verlust der Kernfärbung; b normales Gefäß im Randbereich der Nekrose; dichtes Infiltrat aus eosinophilen Granulozyten; c Randbereich der Nekrose: Dichte Infiltration der Nekrose

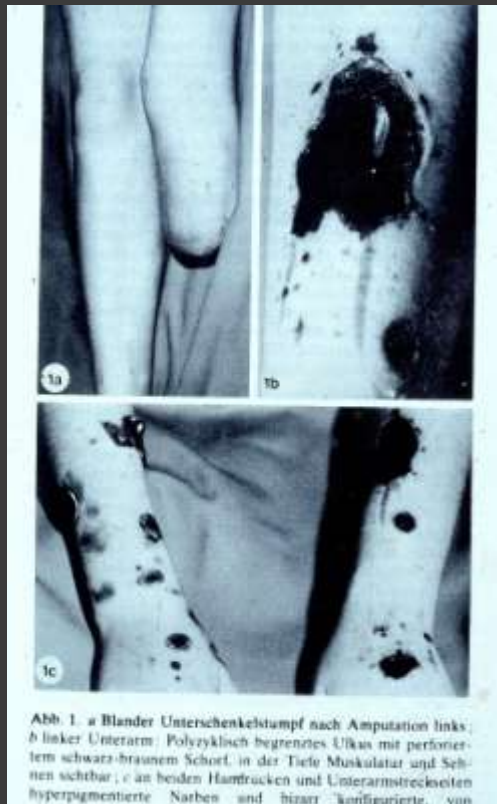
Ätznatron

Scharf begrenzte  
Areale

Albino-  
meerschweinchen



# URSACHE?



- ⊙ ABWESENHEIT DER PATIENTIN:
- ⊙ UNTERSUCHUNG:
- ⊙ NACHTTISCH
- ⊙ SPITALSMANTEL, BEAUTY CASE:
- ⊙ 100g GRANULAT-GERICHTSMEDIZIN-
- ⊙ ÄTZNATRON



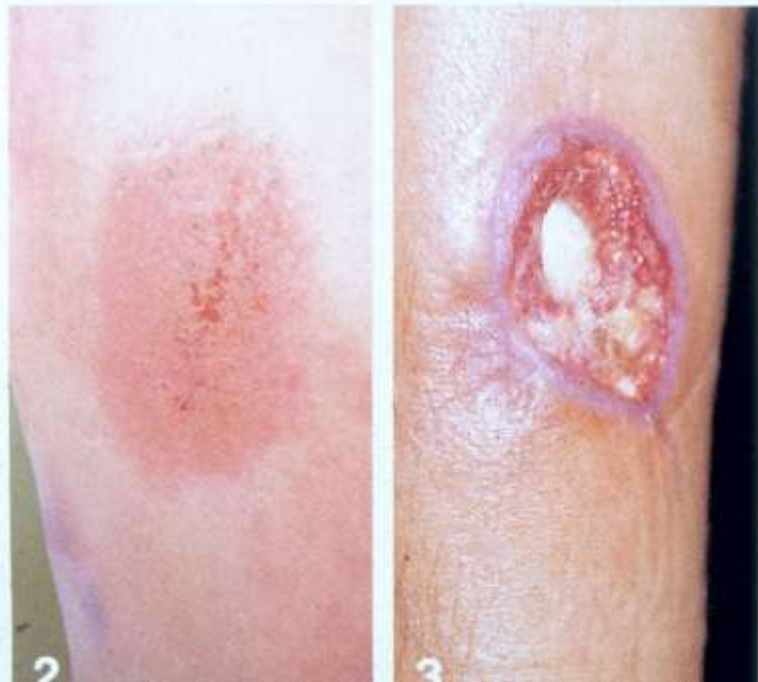# MÜNCHHAUSEN-SYNDROM

- ⊙ Patient gibt nicht verifizierbare Beschwerden an
- ⊙ aus Bedürfnis medizinischer Zuwendung
- ⊙ oft unbewusster Prozess
- ⊙ Patienten sind keine Simulanten

**Karl-Friedrich v. Münchhausen,  
Freiherr in Braunschweig, 1720-1797**

# MÜNCHHAUSEN-SYNDROM

I. Oostendorp und J. Rakoski: Münchhausen-Syndrom



**Abb. 2.** Hautbefund bei Patientin E.B. Scharf begrenzt exkoriierter Herd am linken Unterarm

**Abb. 3.** Hautbefund bei Patientin S.H. Ulkus an der li

Hautarzt 1993

# MÜNCHHAUSEN-SYNDROM

- Seit Jahren Ekzeme, 1989 Rötungen, Bläschen
- Über Nacht entstanden, bei Konflikten auf Station +++
  
- 7. von 12 Kindern: 1-6LJ Heim; Vater †;  
*Stiefvater*
- Elternstreit: Kind muss im Raum bleiben
- Ohnmacht des Kindes: **Kratzen und Reiben**
- Typisch: **Abstreiten**—nachher Psychosomat. Klinik

# MÜNCHHAUSEN-SYNDROM BY PROXY

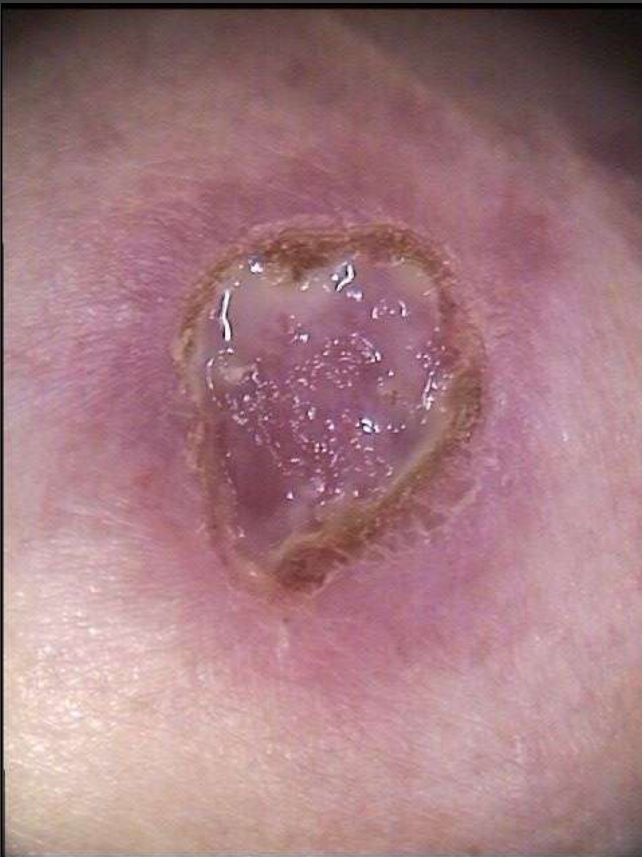- ⦿ durch Verwandte (Eltern) hervorgerufene Artefakte
- ⦿ Verätzungen etc.
- ⦿ mit besorgter Miene dem Arzt vorgestellt
- ⦿ **medico-legal wichtig**

# BEURTEILUNG von chronischen Wunden NÜRBURG-System

Kriterium	Ausdehnung	Bewertung
<i>Nekrose</i>	0	0
<i>Übel riechend</i>	0-50%	+
<i>Beläge</i>	50-100%	++
<i>UmgebungsRötung*</i>	100 %	+++
<i>Granulation</i>		

\*keine Rötung            0  
geringe Rötung        +  
mäßiggradige Rötung ++  
starke Rötung         +++

# Wundbeurteilung – „NÜRBURG“



**Nekrose:** 0

**Übel riechend:** -

● **Beläge:** +++

● **Umgebungs-rötung:** +

● **Granulation:-**

● **ZIEL:**

● **N0 ÜR0 B0 UR0 G+++**

# THERAPIE DER ARTEFAKTE I

## KONZEPTIV

- Psychosomatische
- Psychotherapeutisch –  
psychoanalytisch- Herausnahme des  
Pat. aus Umgebung
- Psychiatrisch/Pharmakotherapie
  
- auf den Kopf zusagen: Patient verstockt,  
verliert Kontakt zum Arzt – PT
- Okklusivverband; Zinkleimverband

# THERAPIE DER ARTEFAKTE II

## PHARMAKOLOGISCH

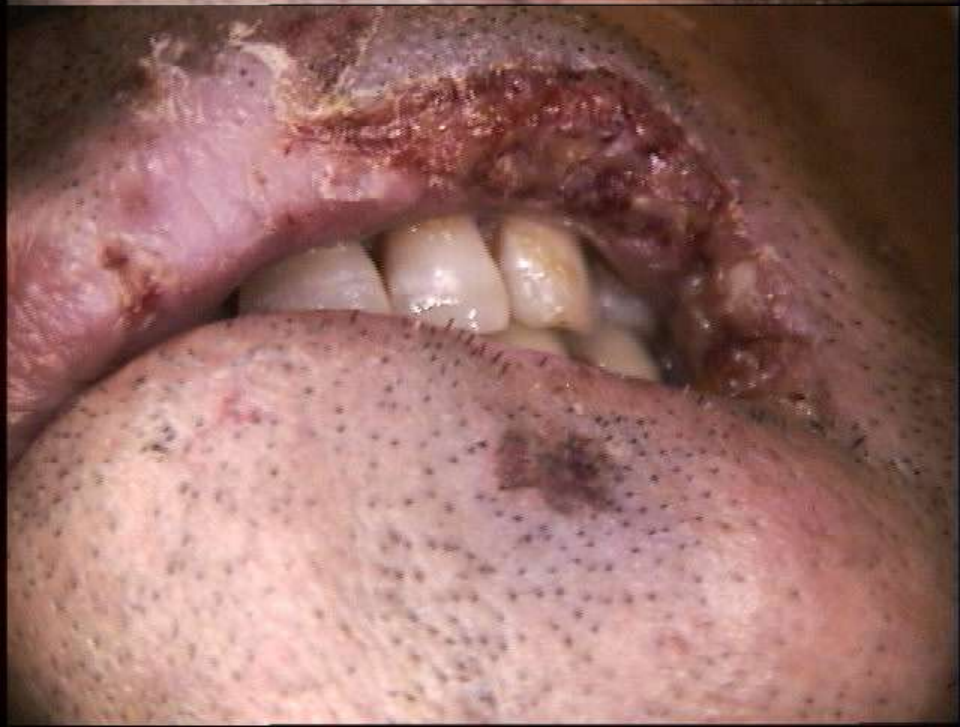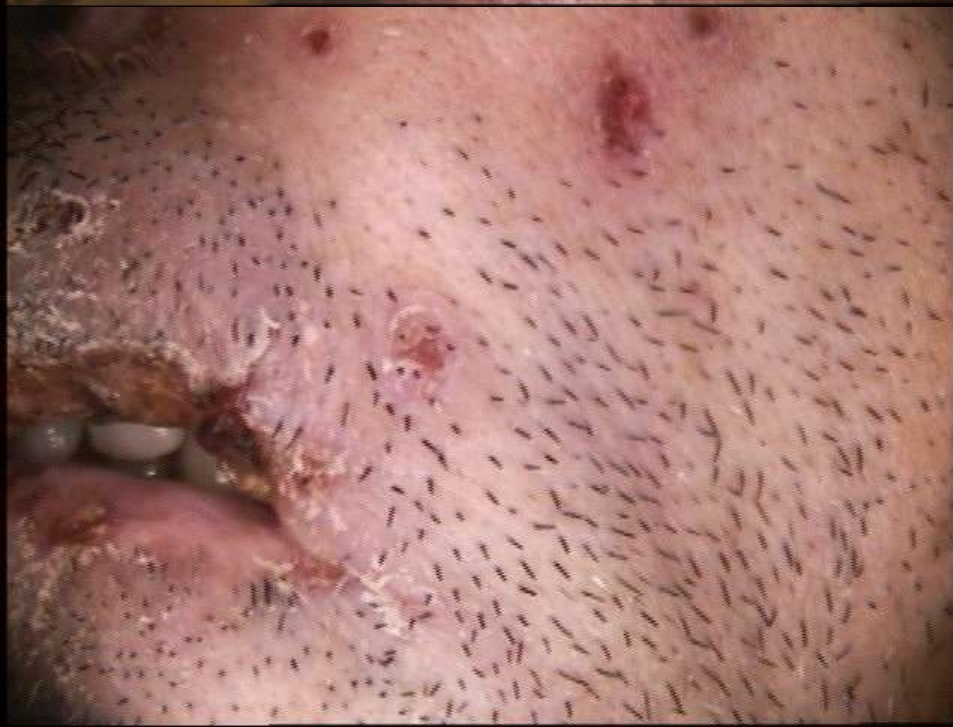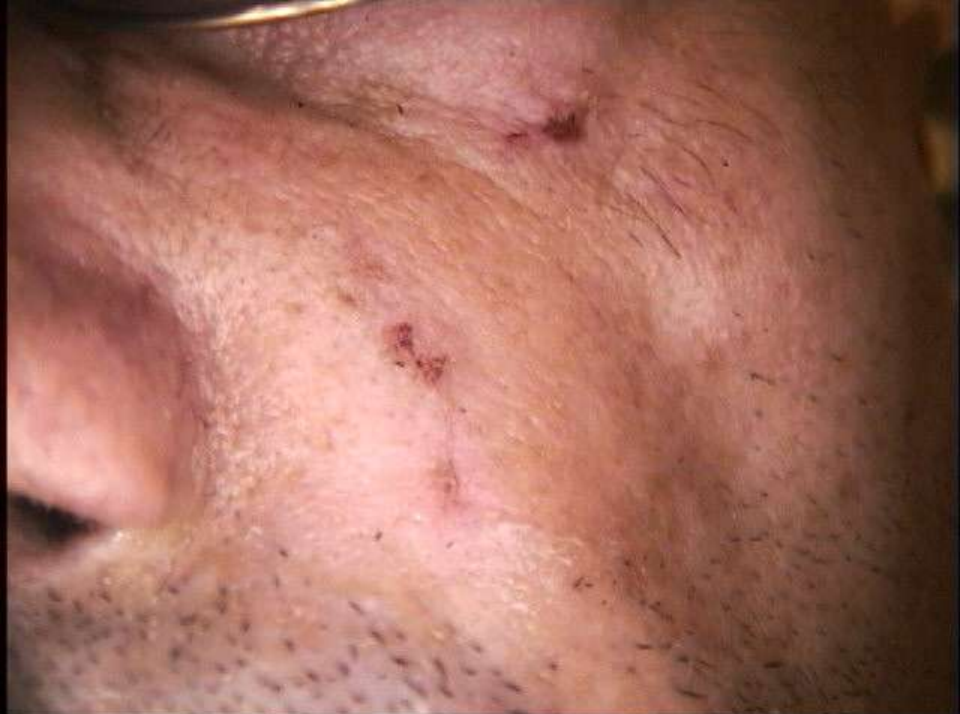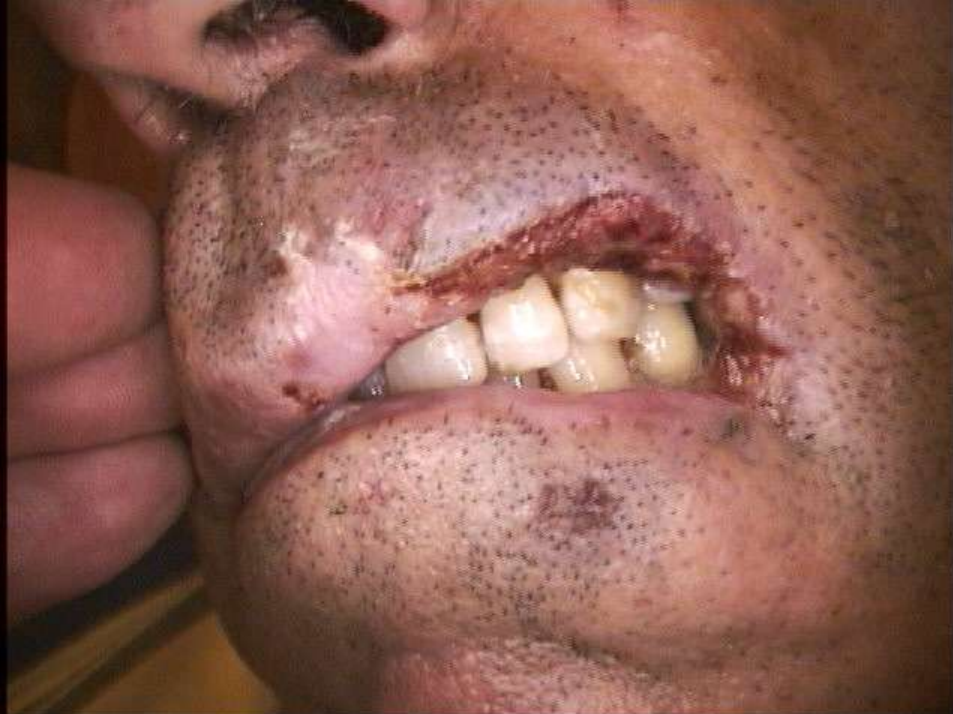- Früher: (Butyrophenon) Orap®
- Heute: (Risperidone) Risperdal®  
Keine Gewichtszunahme, Cave PAVK
- Pimozid
- Gabapentin Neurontin®
- Olanzapin Zyprexa®
- Celdox Abilify®



# THERAPIE: interdisziplinär

K. M.

- ◎ \* 1955
- ◎ 04/2005 Cerebraler Insult- Kleinhirn und Medulla oblongatabereich
- ◎ Posttraumatische Amaurose rechts
- ◎ -----
- ◎ Massiver Juckreiz Gesicht links



**KONZEPT :** FACTICIOUS DISORDERS IN DERMATOLOGY

*HARTH W, TAUBE KM, GIELER U. JDDG 2010*



**DERMATOLOGY: MECHANICAL INJURIES BY PRESSURES, FRICTION, OCCLUSION, BITING, CUTTING, STABBING, THERMAL BURNS OR SELF-INFLICTED**

**INFECTIONS WITH WOUND-HEALING IMPAIRMENT, ABSCESSSES, MUTILATIONS OR DAMAGES :**

**ACIDS AND OTHER TOXIC TO THE SKIN.**

**1. DERMATITIS ARTEFACTA SYNDROME - NARROWER SENSE INCONSCIOUS/DISSOCIATED SELF-INJURY,**

**2. DERMATITIS PARAARTEFACTA SYNDROME: DISORDERS OF IMPULSE CONTROL, MANIPULATION OF EXISTING DERMATOSIS (OFTEN SEMI-CONSCIOUS, ADMITTED - SELF-INJURY),**

**3. MALINGERING: CONSCIOUSLY SIMULATED INJURIES/DISEASES: MATERIAL GAIN**

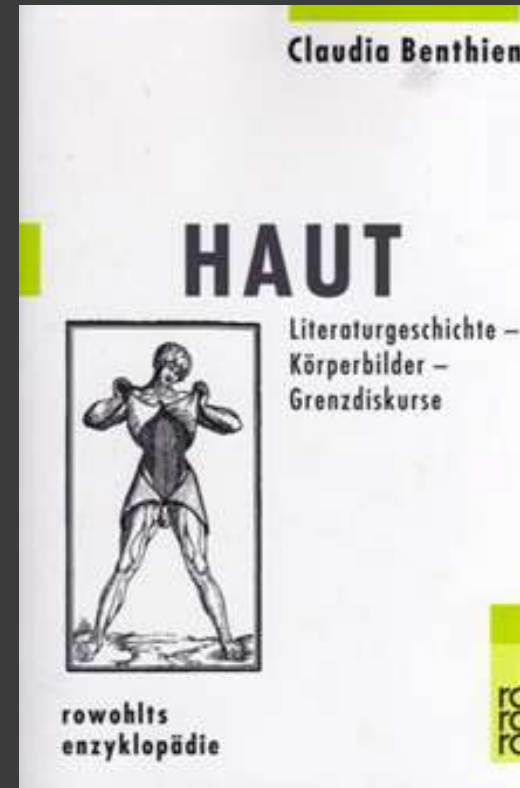**4. SPECIALFORMS: GARDNER DIAMOND SYNDROME, MÜNCHHAUSEN SYNDROME AND MÜNCHHAUSEN-BY-PROXY SYNDROME.**

# THERAPIE

- ⦿ GABAPENTIN (NEURONTIN)
- ⦿ DIPHENHYDRAMIN (DIBONDRAIN) H1  
BLOCKER - B BED
- ⦿ OLANZAPIN (ZYPREXA)
- ⦿ LEVOCETIRIZIN (XYZALL)



# LITERATUR



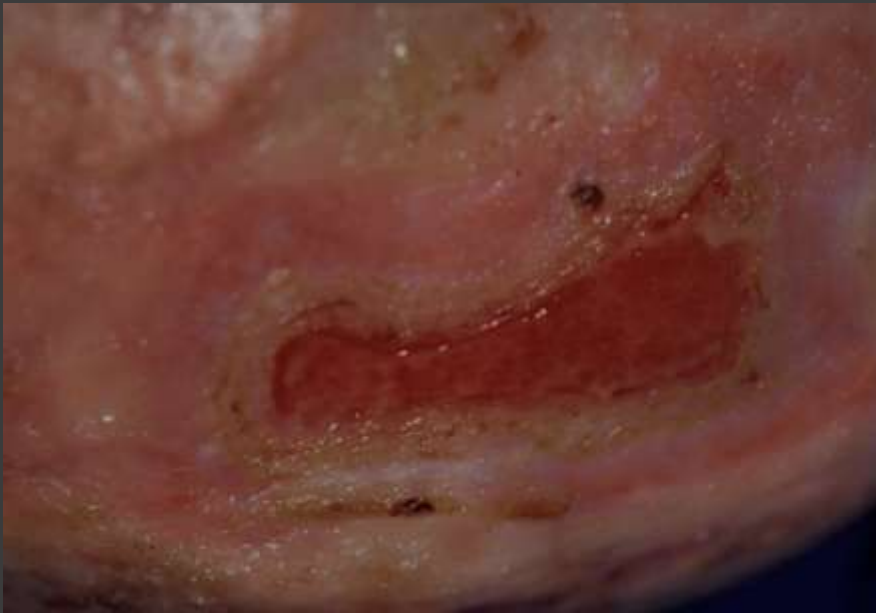# DANK



V. van Gogh; 1889 –(23.12.1888)



# ARTEFAKTE: BEIN



- ◉ Granulation
- ◉ Strichförmige Anordnung

